

Biological complications in patients with implant-supported dental restorations

Tijana Aćimović, Anastasija Petrović, Iva Milinković

University of Belgrade, Faculty of Dental medicine Department of Periodontology and Oral medicine, Belgrade, Serbia

SUMMARY

Introduction Biological complications are the most common type of complications around dental implants. They appear in two forms, peri-mucositis and peri-implantitis. The aim of our research was to analyze the above-mentioned complications regarding the time elapsed from implantation and implant loading, as well as regarding the type of dental restoration.

Material and methods 18 patients with self-reported complications were examined at the Department of Periodontology and Oral medicine, School of Dental medicine, University of Belgrade. Each patient filled an anamnestic questionnaire. Clinical examination, including photographic and radiographic documentation have been performed.

Results Clinical examination included 18 patients and 97 implants in total (70% female patients and 30% male patients). The average time elapsed from implants placement was 7.5 years and the average from final dental restoration was 7 years. Periodontitis was diagnosed in 85% of the patients. Complications were more common among the patients with cement-retained restorations.

Conclusions Due to the limitation of our study, we can assume that periodontal disease and cement-retained restorations are the risk factors for genesis and development of the complications around dental implants. The results of our study are in consent with data found in the literature, but in order to confirm these results it is necessary to perform analysis on a larger sample and with longer follow-up.

Keywords: dental implants; peri-implantitis; peri-mucositis

INTRODUCTION

Biological complications are the most common complications around dental implants. They present as *peri-implant mucositis* and *peri-implantitis*. New classification of periodontal and peri-implant diseases and conditions was the result of the meeting of The American Academy of Periodontology and The European Federation of Periodontology in 2017. Finally, new and uniform definitions of peri-implant health, peri-implant mucositis and peri-implantitis were adopted [1].

- The main criterion for distinction between healthy and inflammatory mucosa is bleeding on probing (BoP).
- The main criterion for distinction between peri-mucositis and peri-implantitis is deterioration in the bone supporting the dental implant.

In the period of healing, after implant placement, soft tissues and hard tissues are forming. The formation of a new bone on the implant surface is the process called *osseointegration*. The development of masticatory mucosa and connective tissue around the new implant, and formation of peri-implant mucosa is the process known as *mucointegration* [2].

Peri-implant health is characterized by the absence of the clinical signs of the inflammation in the peri-implant

complex. It is marked as absence of swelling, redness and bleeding on probation. Hence, there is no precisely defined range of probing depths that is compatible with peri-implant health, because peri-implant probing depth depends on thickness of the peri-implant tissues, type and position of the implant, as well as the type of dental replacement. In addition, peri-implant health can exist around implants with reduced bone support. It can be established after successful treatment of peri-implantitis.

The characteristics of the peri-implant tissues in health are:

- The absence of clinical signs of inflammation
- The absence of bleeding or suppuration on mild probation
- The absence of increased probing depth
- The absence of bone loss

We can diagnose peri-mucositis with first discrete signs of soft tissue inflammation, but without peri-implant bone loss. The common cause is accumulated dental plaque around the neck of a dental implant. Dental plaque in peri-implant region is generally the most common cause of peri-mucositis.

The main clinical sign of peri-mucositis is bleeding on mild probation, but we can also notice redness and swelling. Sometimes, there can be increased probing depth due to swelling. It is important to point out that the main

inflammatory process is located exclusively in epithelial tissue, while the junction between connective tissue and epithelium is not affected.

There is evidence that biofilm is the main etiological factor of peri-mucositis. It is proven that adequate plaque control therapy reduce inflammation. That means that in peri-mucositis changes are most probably reversible.

- Clinical signs of peri-mucositis:
- Bleeding or suppuration on mild provocation
- Absence of bone loss

Inadequate peri-mucositis therapy leads to the spread of inflammation from soft to hard tissues. There is apical migration of pathologically changed masticatory epithelium and bone resorption. Defect in alveolar bone is developing, known as peri-implant pocket that can be diagnosed with probing or radiography. Afterward we can put diagnosis of peri-implantitis. The peri-implantitis is characterized by inflammation of peri-implant soft tissues and progressive bone loss. All clinical signs of infections are presented (redness, swelling) as well as bleeding and suppuration on probing.

The main etiological factor is the same as in peri-mucositis, bacterial infection and the influence of dental plaque microorganisms. The connection between peri-implantitis and accumulated dental plaque is confirmed by many studies that showed in patients with inadequate oral hygiene and rare control checkups lay higher risk for the development of the inflammation of soft tissue and bone around the implant. The frequency of this disease is about 20% in regard to the patients, and about 10% in regard to the implants [3].

Clinical signs of peri-implantitis:

- Bleeding and/or suppuration on mild provocation
- Increased probing depth on each control
- Probing depth ≥ 6 mm
- Bone loss (bone level ≥ 3 mm apically from the most coronal bone level)

There is clear evidence that patients with positive medical history of the periodontal disease have increased risk for the development of peri-implantitis. Risk factors that are important are some systemic disorders like diabetes, osteoporosis, bad habits (inadequate oral hygiene and smoking), and iatrogenic factors (inadequately planned oral and prosthodontic procedures that lead to many mistakes that can result with occlusal overload, that latter accelerate marginal bone loss and lead to contact loss between bone and implant neck) [4].

It is important to pay attention to risk factors during preparation, planning, patient motivation, implantation and dental restoration, since consequences may be very delicate. Also it is very important to have frequent and regular oral hygiene checkups of patients with implants and also treatment evaluation [5].

The bone destruction has faster pattern around dental implant than around natural tooth, hence peri-implantitis progression can be very aggressive. It is of a great importance to mark probing depth values measured around newly placed implant, as well as to make control

radiograms, since they will represent referent values for discovering pathological changes in early stadium [4].

MATERIAL AND METHODS

In the period of October 2019 to March 2020 at the Department of Periodontology and Oral medicine at the Faculty of Dental medicine at the University of Belgrade, 18 patients with dental implant difficulties were examined.

In each patient, anamnestic questionnaire was filled, clinical examination was performed, and clinical photos and control radiograms were taken, in order to set up adequate diagnosis and treatment.

Anamnestic data:

- General health condition (presence of systemic disorders)
- History of periodontal diseases
- Medication consumption
- Allergies
- Bad habits – cigarettes consumption (if the patient is smoker- data about quantity and frequency) and parafunctions
- Frequency and quality of oral hygiene (how often, methods, resources)

Data about frequency of check-ups and changes in general health condition after implant placement were also collected.

Data from previous medical reports:

- Time elapsed from implant placement
- Type of implant
- Implant dimensions
- Implant placement protocol (immediate, early, delayed, monophasic, biphasic)
- Implant loading protocol (immediate, late, early, conventional)
- Augmentation (if it was performed and when-before, during or after implant placement)
- Abutment type (screw/cement; platform switched/non platform switched)
- Time elapsed from dental restoration completion
- Type of dental restoration
- Type of restoration retention (cement retained, screw retained)

Clinical examination included the following parameters:

- Probing depth (PD), the measured distance from the free end of the gingival margin to the bottom of the peri-implant space.
- Attached gingiva level (AGL), the measured distance from the top of the implant to the bottom of peri-implant space
- Bleeding on probing (BoP), bleeding 30s after probing, with score 1 if the bleeding is present and score 0 if there is no bleeding at all
- Silness-Loe plaque index, defined by scores from 0 to 3 based on recording dental plaque around dental implant
- Modified gingival index (GI), score 0 – no signs of inflammation, 1-mild inflammation, minimal color

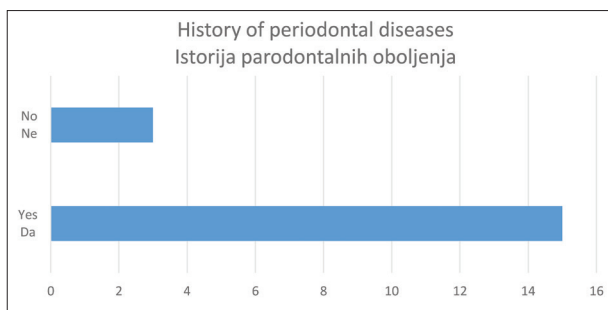


Figure 1. Ratio of patients with/without history of periodontal diseases

Slika 1. Odnos pacijenata sa prethodnom istorijom parodontalnih oboljenja i bez nje

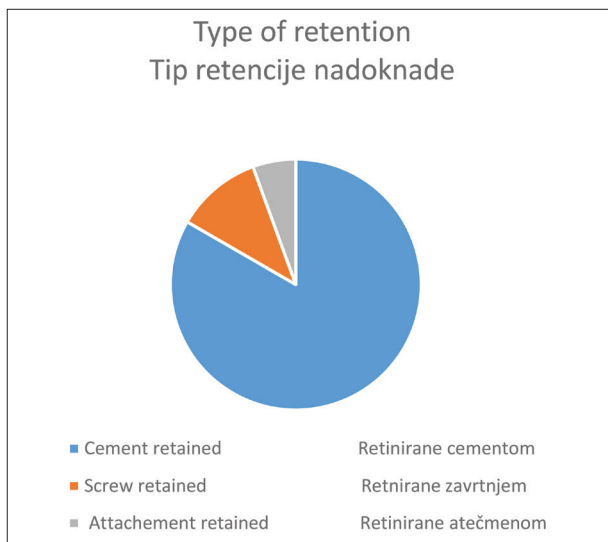


Figure 2. Type of restoration retention

Slika 2. Tipovi retencije protetskih nadoknada

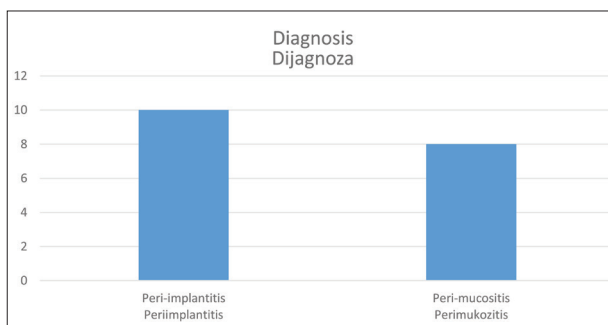


Figure 3. Distribution of complications

Slika 3. Zastupljenost komplikacija

change, minimal swelling, absence of BoP, 2-mild inflammation, redness, swelling, BoP, 3- modern inflammation, modern redness, severe swelling, ulceration, spontaneous bleeding

- Gingival recession (GR) on the buccal side – the measured connection implant-abutment distance
- Width of the keratinized gingiva (WKG), the measured distance from the free gingival margin to the mucogingival junction

The measuring was performed with periodontal probe in 4 points around each implant.

RESULTS

Our research included 18 patients, 13 females and 5 males. Clinical examination was performed around 97 implants and data were collected.

One third of patients (33%) were cigarettes consumers, defined as heavy smokers (10 cigarettes or more per day). 85% of all patients affirm having history of periodontal disease, while 15% clinically have not presented any problem with periodontal health (Figure 1).

Findings from anamnestic questionnaires revealed that more than half of the patients had some systemic disease: 56% of the patients stated systemic disease (40% hypertension, 30% asthma, 10% rheumatic disease, 10% migraine, 10% other disease). While discussing their habits associated with mechanical plaque control, all patients confirmed brushing at least 2 per day, while only 50% of them were using additional tools for interdental hygiene. 20% of the patients used Waterpik device. None of the patients have experienced any changes of the general health condition after implant placement.

While summarizing data about surgical and prosthodontics rehabilitation of the patients, we found out that average time elapsed from implants placement was 7.5 years, while average time elapsed from completion of dental restoration was 7 years. Out of 18 examined patients 15 had cement retained implant restoration, 2 screw retained and only one patient had attachment retained restoration (Figure 2). Data acquired by clinical examination around implants are summed in Table 1.

The diagnoses were based on anamnesis, clinical examination and additional diagnostic procedures. Data are presented in Figure 3.

According to diagnosis, specific treatment plan was prepared:

- ◆ In patients with peri-mucositis:
 - In 88% causal therapy was indicated
 - In 12% beside causal therapy, additional therapy was necessary
- ◆ In patients with peri-implantitis:
 - In 40% explantation and another implant placement
 - In 30% surgical therapy
 - In 20% causal therapy with antibiotics
 - In 10% causal therapy without antibiotics

DISCUSSION

Peri-implant disease develops gradually. It starts with peri-mucositis, when inflammation appears in peri-implant soft tissues, but without changes on supporting alveolar bone. It is assumed that with progression of untreated peri-mucositis, the inflammation spreads from mucosa to connective tissue and bone, leading to peri-implantitis [4].

The main etiological factor is bacterial infection i.e. bad oral hygiene that causes plaque accumulation around the implant. Peri-implant diseases were more common among patients without adequate oral hygiene, or usage

Table 1. Clinical parameters around implants**Tabela 1.** Klinički parametri oko implantata

BoP around implant (mean value) KNP* oko implantata (srednja vrednost)	0.65 (65%)	
PD around implant (mean value) NPE* oko implantata (srednja vrednost)	3.8 mm	
WKG around implant (mean value) ŠKG* oko implantata (srednja vrednost)	1.8 mm	
Restoration Vrsta protetske nadoknade	Single crown Pojedinačna kruna	1
	Fixed dental prosthesis Fiksni protetski rad (most)	27
	Removable dental prosthesis	5
Loading protocol Protokol opterećenja	Immediate Imedijatno	5%
	Early Rano	0%
	Delayed Odloženo	95%
Retention Retencija	Cement retained Retencija cementom	83%
	Screw retained Retencija zavrtnjem	11%
	Attachment retained Retencija atačmentom	6%
Augmentation Augmentacija	Prior Pre ugradnje	8%
	Simultaneously Tokom ugradnje	5%
	Non Bez augmentacije	87%
Implant system Sistem implantata	Straumann AstratechDentsply Biohorizons Bredent	

BoP – bleeding on probing, PD – probing depth, WKG - width of keratinized gingiva
KNP – krvarenje na provokaciju, NPE – nivo pripojnog epitela, ŠKG – širina keratinizovane gingive

of indicated hygiene tools for elimination of dental plaque around implants. It is necessary to support interdental hygiene in the implant retained dental restorations with interdental toothbrushes like 'Superfloss' etc. Inadequate oral hygiene maintenance is in correlation with infrequent professional plaque control (at least 2 per year). It is noticed that patients with implant retained dental restorations that don't come to regular checkups, are more prone to develop any kind of complications [5].

Many studies showed correlation of peri-implantitis with history or presence of periodontal disease. The frequency of peri-implantitis (PD \geq 5mm, with BP, and bone loss $>$ 2mm annual) was higher in patients with anamnestic data of positive periodontal disease history. One study showed that the therapy of peri-implantitis required longer time in patients with positive periodontal disease history than in healthy patients. Also, complications of peri-mucositis into peri-implantitis were more common in patients with present periodontal disease than in those without positive periodontal disease history [6]. One of the important periodontal measures that were in relation with peri-implant complications was the width of keratinized gingiva, i.e. existence of functional attached gingiva.

Iatrogenic factors, as inadequate dental restoration, can also influence the development of peri-implantitis.

Inadequately planned dental restorations (usually full arch bridge or cantilever bridge) with unstable position or inadequate number of placed implants cannot enable good stabilization, and usually lead to occlusal overload and inadequate pressure transmission from implants to supporting bone. That causes loss of connection between implant and marginal bone and development of peri-implantitis. Poorly manufactured restoration (enlarged, inadequately planned) can make difficult to maintain oral hygiene and indirectly influence development of peri-implant disease. The choice of retention of the restoration is also very important since it is known that biological complications are more often around restoration retained with cements. The reason for that is probably accidentally extruded cement in subgingival region. Considering that our research was conducted on a limited sample, the presence of complications was more common in patients with cement-retained restorations and with extended restorations.

Many studies were focused on research of incidence and prevalence of the peri-implant disease. Hence, they showed different results. The reason for that is the lack of consensus about definition of peri-implant disorder, which significantly complicates the comparison of different studies. With publication of a new classification, this deficiency was solved [1, 3].

CONCLUSION

Within this study, on a limited sample, we analyzed patients with implant retained dental restoration completed mostly 7 years ago. In that period we can expect the development of complications. The existence of periodontal diseases was significant risk factor for the development of peri-implant complications. This statement is in consent with data found in literature. Besides, low levels of WAG potential can influence development and progression of complications. Also, many restorations were retained with cement so it was reasonable to expect complication if cement is accidentally extruded apically.

In prevention of peri-implant complication, it is important to have adequate treatment plan, previous treatment of periodontal diseases, adequate restoration, and maintain the results with frequent control checkups. In order to confirm results from our research, it is necessary to have larger sample.

REFERENCES

1. Caton JG, Armitage G, Berglundh T, Chapple ILC, Jepsen S, Kornman KS, et al. A new classification scheme for periodontal and peri-implant diseases and conditions - Introduction and key changes from the 1999 classification. *J Clin Periodontol.* 2018;45 Suppl 20:S1–8. [DOI: 10.1002/JPER.18-0157] [PMID: 29926489]
2. Buser D, Sennerby L, De Bruyn H. Modern implant dentistry based on osseointegration: 50 years of progress, current trends and open questions. *Periodontol 2000.* 2017;73(1):7–21. [DOI: 10.1111/prd.12185] [PMID: 28000280]
3. Salvi GE, Cosgarea R, Sculean A. Prevalence of Periimplant Diseases. *Implant Dent.* 2019;28(2):100–2. [DOI: 10.1097/ID.0000000000000872]
4. Schwarz F, Derks J, Monje A, Wang H-L. Peri-implantitis. *J Periodontol.* 2018;89(Suppl 1):S267–90. [DOI: 10.1111/j.1600-051X.2008.01275.x]
5. Heitz-Mayfield LJ. Peri-implant diseases: diagnosis and risk indicators. *J Clin Periodontol.* 2008;35(8 Suppl):292–304. [DOI: 10.1111/j.1600-051X.2008.01275.x]
6. Sgolastra F, Petrucci A, Severino M, Gatto R, Monaco A. Periodontitis, implant loss and peri-implantitis. A meta-analysis. *Clin Oral Implants Res.* 2015;26(4):e8–e16. [DOI: 10.1111/clr.12319] [PMID: 24382358]

Received: 26.08.2020 • Accepted: 11.12.2020

Biološke komplikacije kod pacijenata sa implantno nošenim zubnim nadoknadama

Tijana Aćimović, Anastasija Petrović, Iva Milinković

Univerzitet u Beogradu, Stomatološki fakultet, Klinika za parodontologiju i oralnu medicinu, Beograd, Srbija

KRATAK SADRŽAJ

Uvod Najčešće komplikacije oko dentalnih implantata su biološke komplikacije koje se javljaju u dve forme – kao peri-mukozitis i kao peri-implantitis. Cilj ovog rada bio je analiza navedenih komplikacija u odnosu na vreme proteklo od ugradnje i opterećenja implantata, kao i u odnosu na tip protetske rekonstrukcije.

Materijal i metode Na Klinici za parodontologiju i oralnu medicinu Stomatološkog fakulteta Univerziteta u Beogradu pregledano je 18 pacijenata koji su se javili zbog tegoba oko dentalnih implantata. Kod svakog pacijenta ispunjen je anamnestički upitnik, obavljen je klinički pregled, napravljene su kliničke fotografije, kao i kontrolni rendgenski snimci.

Rezultati Kliničkim pregledom obuhvaćeno je 18 pacijenata i 97 implantata (od toga je 70% ugrađenih implantata kod ženskih, a 30% kod muških ispitanika). Prosečno vreme od ugradnje implantata iznosilo je 7,5 godina, a prosečno vreme od predaje protetskog rada 7 godina. Kod 85% ispitanika ustanovljeno je prisustvo parodontitisa. Komplikacije su bile češće kod nadoknada retiniranih cementom.

Zaključci Imajući u vidu ograničenja ove studije, može se pretpostaviti da su prisustvo parodontalnog oboljenja i nadoknade retinirane cementom faktor rizika za nastanak i razvoj komplikacija oko dentalnih implantata. Rezultati ove studije su u saglasnosti s podacima iz literature. Potrebni su veći uzorak i duže vreme praćenja kako bi navedeni nalazi bili potvrđeni.

Ključne reči: dentalni implantat; peri-implantitis; peri-mukozitis

UVOD

Najčešće komplikacije oko dentalnih implantata su biološke komplikacije koje se predstavljaju kao peri-implantatni mukozitis i peri-implantitis. Na zajedničkoj radionici Američke akademije za parodontologiju i Evropske federacije za parodontologiju, koja je održana 2017. godine, oformljena je nova klasifikacija parodontalnih i peri-implantnih oboljenja i stanja i predstavljene su uniformne definicije peri-implantnog zdravlja, peri-implantnog mukozitisa i peri-implantitisa [1].

- Osnovni kriterijum za razlikovanje zdrave od inflamirane mukoze je krvarenje na provokaciju.
- Osnovni kriterijum za razlikovanje peri-mukozitisa i peri-implantitisa je gubitak kosti oko implantata.

Meka i čvrsta peri-implantna tkiva se formiraju posle ugradnje implantata, u toku zarastanja rane. Na površini implantata dolazi do stvaranja nove kosti i taj proces se naziva oseointegracija, a izgradnjom pripojnog epitela i vezivnog tkiva u kontaktu sa delovima implantata stvara se peri-implantna mukoza i taj proces se naziva mukointegracija [2].

Peri-implantno zdravlje se jednostavno može definisati kao odstustvo inflamacije u peri-implantnom kompleksu. Karakteriše se izostankom kliničkih znakova zapaljenja, kao što su otok, crvenilo i krvarenje na provokaciju. Međutim, ne postoji tačno definisan raspon dubine sondiranja koji je kompatibilan sa zdravljem peri-implantnih tkiva, zato što dubina peri-implantnog sulkusa zavisi od debljine okolnih tkiva, tipa i pozicije implantata, kao i vrste protetskog rada. Pored toga, peri-implantno zdravlje može postojati i oko implantata koji imaju slabiju koštanu potporu, tj. može se uspostaviti nakon uspešne terapije peri-implantitisa.

Klinički znaci peri-implantnog zdravlja:

- Odsustvo kliničkih znakova inflamacije
- Odsustvo krvarenja ili supuracije na blagu provokaciju
- Nema povećanja dubine sondiranja u odnosu na prethodna ispitivanja

- Nema gubitka kosti

Peri-mukozitis se može dijagnostikovati već kada se uoče diskretni znaci inflamacije mekog tkiva, ali bez gubitka potporne peri-implantne kosti. Najčešće se oko vrata implantata uočava akumulirani dentalni plak, ujedno i glavni uzročnik peri-mukozitisa.

Glavna klinička karakteristika peri-mukozitisa je krvarenje na blagu provokaciju, mada se mogu pojaviti i drugi znaci inflamacije kao što su crvenilo i otok. Nekada se, zbog otoka, kod peri-mukozitisa može javiti povećana dubina sondiranja. Važno je istaći da je inflamatorna komponenta locirana isključivo u epitelu, dok vezivno-tkivni pripoj nije zahvaćen.

Postoje dokazi da je biofilm glavni etiološki faktor peri-mukozitisa. Takođe, evidentno je da se zapaljenje povlači nakon adekvatne kontrole plaka, što znači da su promene kod peri-mukozitisa najverovatnije reverzibilne prirode.

Klinički znaci peri-mukozitisa:

- Krvarenje ili supuracija na blagu provokaciju
- Nema gubitka kosti

Ukoliko izostane pravovremena terapija peri-mukozitisa, inflamacija se širi sa mekih na čvrsta tkiva. Dolazi do apikalne migracije patološki izmenjenog pripojnog epitela, kao i do resorpcije košanog tkiva i stvara se defekt u alveolarnoj kosti – peri-implantni džep, koji se može dijagnostikovati sondiranjem ili radiografijom. Tada se postavlja dijagnoza peri-implantitisa. Karakteriše se inflamacijom peri-implantne mukoze i progresivnim gubitkom potporne kosti. Prisutni su svi klinički znaci infekcije (crvenilo, otok) i pojava krvarenja i/ili supuracije prilikom sondiranja.

Kao i kod peri-mukozitisa, glavni etiološki faktor peri-implantitisa jeste bakterijska infekcija, odnosno uticaj mikroorganizama dentalnog plaka. Povezanost peri-implantitisa i akumuliranog dentalnog plaka potvrđena je studijama koje su pokazale da kod pacijenata sa nedovoljnom ili slabom oralnom higijenom, koji ne dolaze redovno na kontrolne preglede, postoji

veći rizik za pojavu inflamacije u mekom tkivu i kosti oko implantata. Učestalost ovog oboljenja iznosi oko 20% na nivou pacijenata i oko 10% na nivou implantata [3].

Klinički znaci peri-implantitisa:

- Krvarenje i/ili supuracija na blagu provokaciju
- Povećanje dubine sondiranja u odnosu na prethodnu kontrolu
- Dubina sondiranja ≥ 6 mm
- Gubitak kosti (nivo kosti ≥ 3 mm apikalnije od najkornarnijeg nivoa kosti okolnih struktura)

Postoje jasni dokazi da je kod pacijenata koji su ranije imali parodontitis povećan rizik za razvoj peri-implantitisa. Pored toga, utvrđeni su još neki potencijalni faktori rizika, kao što su određena sistemska oboljenja (dijabetes, osteoporoza), loše navike (nedovoljna oralna higijena i pušenje), ali i jatrogeni faktori (loše planiranje, kako hirurške procedure, tako i protetske nadoknade, dovodi do niza grešaka koje mogu rezultirati preteranim okluzalnim opterećenjem koje ubrzava gubitak marginalne kosti i dovodi do gubitka kontakta kosti sa vratom implantata) [4].

S obzirom na delikatnost mogućih posledica, faktorima rizika se posvećuje posebna pažnja tokom pripreme i planiranja, motivacije pacijenta, zatim samog hirurškog zahvata – implantacije, kao i tokom izrade zubne nadonade. Od posebnog su značaja i stalna kontrola oralne higijene pacijenta s implantatima kao i procena uspeha terapije [5].

Razaranje kosti oko implantata je znatno brže nego oko prirodni zuba, te je progresija peri-implantitisa veoma agresivna. Od velike je važnosti da se zabeleže vrednosti dubine sondiranja oko tek ugrađenih implantata, kao i da se naprave kontrolni radiogrami, jer će oni predstavljati referentnu vrednost za otkrivanje patoloških promena u ranom stadijumu bolesti [4].

MATERIJAL I METODE

U periodu od oktobra 2019. do marta 2020. godine na Klinici za parodontologiju i oralnu medicinu Stomatološkog fakulteta Univerziteta u Beogradu pregledano je 18 pacijenata koji su se javili zbog tegoba oko dentalnih implantata.

Kod svakog pacijenta, ispunjen je anamnestički upitnik, obavljen je klinički pregled, napravljene su kliničke fotografije i kontrolni rendgenski snimci u cilju postavljanja adekvatne dijagnoze i izrade plana terapije.

Anamnestički su od pacijenata prikupljeni podaci o:

- opštem zdravstvenom stanju (postojanju sistemskih oboljenja)
- istoriji parodontalnih oboljenja
- upotrebi lekova
- postojanju alergija
- prisustvu loših navika – prvenstveno konzumiranje cigareta (ukoliko je pacijent pušač – podaci o količini cigareta koje konzumira i koliko dugo) i prisustvu parafunkcija
- učestalosti i načinu održavanja oralne higijene (koliko puta dnevno, koja sredstva koristi)

Od pacijenata su prikupljeni i podaci o tome koliko često dolaze na kontrolne preglede, kao i da li je došlo do promene zdravstvenog stanja nakon ugradnje implantata.

Takođe, ekstrahovani su podaci iz prethodnih implantoloških izveštaja o:

- vremenu proteklom od ugradnje implantata
- tipu implantata
- dimenzijama implantata
- protokolu ugradnje (imedijatna/rana/odložena, zatim jednofazna/dvofazna)
- protokolu opterećenja (imedijatno/rano/konvencionalno)
- augmentaciji (ukoliko je sprovedena, vreme: pre, u toku ili nakon ugradnje)
- tipu abatmenta (retiniran zavrtnjem/cementom; *platform switched/non platform switched*)
- vremenu proteklom od predaje protetske nadoknade
- tipu protetske nadoknade i
- vrsti retencije nadoknade (cement/šraf)

Kliničkim pregledom obuhvaćeni su sledeći klinički parametri:

- Dubina sondiranja (DS), mereno rastojanje u milimetrima od ivice gingive do dna peri-implantnog prostora.
 - Nivo pripojnog epitela (NPE), mereno rastojanje u milimetrima od konekcije tj. vrha implantata do dna peri-implantnog prostora.
 - Krvarenje na provokaciju (KNP), postojanje krvarenja 30 s. nakon sondiranja, dodeljivanjem ocene 1 ukoliko je krvarenje prisutno, a ocene 0 ukoliko nije prisutno.
 - Plak indeks Silness-Loe, kojim se dodeljuju ocene od 0 do 3 u odnosu na prisustvo dentalnog plaka oko dentalnog implantata.
 - Modifikovani gingivalni indeks (GI) (Lobene, 1986): s ocenama 0 – bez znakova inflamacije; 1 – umerena inflamacija, minimalna promena boje, minimalan otok, nema KNP; 2 – umerena inflamacija, crvenilo, otok, KNP; 3 – izražena inflamacija, markirano crvenilo, jasno uočljiv otok, ulceracije, tendencija ka spontanom krvarenju.
 - Gingivalna recesija (GR) na bukalnoj strani – mereno rastojanje u milimetrima od veze implantat–abutment.
 - Širina keratinizovane gingive (ŠKG) – mereno rastojanje u milimetrima od ivice gingive do mukogingivalne linije.
- Merenja su izvršena primenom parodontalne sonde u četiri tačke oko svakog implantata.

REZULTATI

U toku istraživanja pregledano je 18 pacijenata, 13 žena i pet muškaraca. Kliničkim pregledom potrebni parametri su ispitivani za oko 97 implantata (od toga je 70% ugrađenih implantata kod ženskih, a 30% kod muških ispitanika).

Trećina pacijenata (33%) navela je da svakodnevno konzumira 10 cigareta ili više, a 85% pacijenata već ima istoriju parodontalnih bolesti, dok 15% nema (Slika 1).

Sumirajući rezultate ekstrahovane iz anamnestičkih upitnika, zanimljivo je izdvojiti da je kod preko polovine pacijenata bilo prisutno neko od sistemskih oboljenja: 56% pacijenata (40% hipertenzija, 30% astma, 10% reumatska oboljenja, 10% migrena, 10% ostala oboljenja). Razgovarajući o navikama vezanim za mehaničku kontrolu plaka, svi ispitanici naveli su da najmanje dva puta dnevno koriste četkicu i pastu za održavanje oralne higijene, dok samo 50% pacijenata navodi da pored osnovnih, koristi i sredstva za interdentalnu higijenu, a 20% pacijenata navodi da svakodnevno koristi i Waterpik aparat kao dodatno sredstvo za održavanje oralne higijene.

Ni kod jednog pacijenta nije došlo do promene zdravstvenog stanja posle ugradnje implantata.

Sumirajući dostupne izveštaje o hirurško-protetskoj rehabilitaciji pacijenata, ustanovljeno je da je prosečno vreme proteklo od ugradnje iznosilo 7,5 godina, dok je prosečno vreme proteklo od predaje protetskog rada 7 godina. Od 18 ispitanih pacijenata sa implantatima 15 je imalo protetsku nadoknadu retiniranu cementom, 2 pacijenta zavrtnjem retiniranu a samo 1 pacijent protetsku nadoknadu retiniranu atačmenom (Slika 2).

Podaci dobijeni kliničkim pregledom oko implantata sumirani su u Tabeli 1.

Na osnovu anamneze, kliničkog pregleda i dopunskih dijagnostičkih metoda kod pacijenata je uspostavljena dijagnoza, koja je takođe prikazana grafički (Slika 3).

Na osnovu postavljene dijagnoze, postavljen je sledeći plan terapije.

- ◆ Kod pacijenata sa perimukozitisom:
 - u 88% slučajeva indikovana je kauzalna terapija.
 - u 12% slučajeva, pored kauzalne, neophodno je bilo sprovesti i dodatnu terapiju.
- ◆ Kod pacijenata sa peri-implantitisom:
 - u 40% slučajeva – eksplantacija i ugradnja implantata na drugom mestu
 - u 30% slučajeva – hirurška terapija
 - u 20% slučajeva – kauzalna terapija uz primenu antibiotika
 - u 10% slučajeva – kauzalna terapija

DISKUSIJA

Razvoj peri-implantnih oboljenja je postepen, ali nelinearnog toka. Promene najčešće počinju peri-mukozitisom, kada u peri-implantnoj mukozi dolazi do inflamacije, ali bez promena na potpornoj kosti. Međutim, pretpostavlja se da progresijom (nelečenog) peri-mukozitisa inflamacija iz mukoze prelazi na vezivno tkivo i kost, dovodeći do peri-implantitisa [4].

Smatra se da je glavni etiološki faktor bakterijska infekcija, tj. loša oralna higijena koja uzrokuje akumulaciju plaka oko implantata. Nalaz peri-implantnih oboljenja češći je kod pacijenata koji nisu održavali adekvatnu oralnu higijenu niti su koristili preporučena sredstva za uklanjanje naslaga oko implantatno nošenih nadoknada. Naime, oko protetskih radova na implantatima neophodna je primena i sredstava za održavanje interdentalne higijene – interdentalne četkice, „*Superfloss*“ itd. Loše održavanje oralne higijene je uglavnom u korelaciji sa neredovnim dolaskom na kontrolne preglede (barem dva puta godišnje), a samim tim i neredovnom profesionalnom kontrolom plaka. Uočeno je da pacijenti koji su zbrinuti nadoknadama na implantatima a ne dolaze na redovne kontrolne preglede, imaju veću učestalost komplikacija [5].

Brojne studije dokazale su vezu peri-implantitisa sa istorijom ili trenutnim postojanjem parodontalnih oboljenja kod pacijenata. Pokazano je da je učestalost peri-implantitisa ($DS \geq 5$ mm, prisutno KNP, gubitak kosti $> 0, 2$ mm godišnje) veća kod

pacijenata koji su anamnestički navodili prethodno postojanje parodontalnih oboljenja. Jednom studijom dokazano je da terapija peri-implantitisa zahteva više vremena kod pacijenata sa istorijom parodontitisa nego kod zdravih. Takođe, verovatnije je da će peri-mukozitis progredirati u peri-implantitis kod pacijenata sa parodontitisom nego kod onih koji anamnestički ne navode prethodna parodontalna oboljenja [6]. Još jedan od parodontalnih parametara koji se dovodi u vezu s razvojem peri-implantnih komplikacija jeste širina keratinizovane gingive, odnosno postojanje zone funkcionalne pripojne gingive.

Jatrogeni faktori, kao što je neadekvatna izrada protetskog rada, takođe mogu uticati na razvoj peri-implantitisa. Loše isplanirane protetske nadoknade (uglavnom semicirkularni ili viseći mostovi) kojima pozicija ili broj ugrađenih implantata ne pružaju odgovarajuću potporu, vremenom dovode do okluzalnog preopterećenja i loše transmisije pritiska preko implantata na potpurnu kost. Tako dolazi do gubitka veze između implantata i marginalne kosti i razvoja peri-implantitisa. Loše izrađene nadoknade (predimenzionirane, neadekvatno izmodelovane) mogu otežati održavanje oralne higijene i indirektno pospešiti razvoj peri-implantnih oboljenja. Izbor retencije nadoknade je takođe važan, jer je utvrđeno da se biološke komplikacije češće javljaju oko nadoknada koje su retinirane cementima. Razlog za to jeste mogućnost zaostatka cementa subgingivalno. Na ograničenom uzorku pacijenata u našoj studiji, prisutvo komplikacija bilo je učestalije kod nadoknada retiniranih cementom, kao i kod predimenzioniranih nadoknada.

Mnogobrojne studije bavile su se određivanjem incidence i prevalencije peri-implantnih oboljenja, međutim pokazivale su različite rezultate. Razlog za to jeste nedostatak konsenzusa o definicijama peri-implantnih oboljenja, što značajno otežava međusobno upoređivanje različitih studija. S publikovanjem nove klasifikacije, ovaj nedostatak je prevaziđen [1, 3].

ZAKLJUČAK

U okviru ove studije, na ograničenom uzorku pacijenata, analizirani su pacijenti kojima je implantatno-protetska terapija okončana, u najvećem broju slučajeva, pre sedam godina, što predstavlja period u kome se prva komplikacija i očekuje.

Postojanje parodontalnog oboljenja pokazalo se kao značajan faktor rizika za nastanak i razvoj peri-implantnih komplikacija. Ovaj zaključak je u saglasnosti s literaturnim podacima.

Osim toga, niske srednje vrednosti širina keratinizovane gingive potencijalno mogu imati uticaja na nastanak i progresiju komplikacija.

Takođe, imajući u vidu da je najveći broj nadoknada naših pacijenata cementom retiniran, logično je očekivati veću stopu komplikacija usled potencijalnog zaostatka cementa.

Za prevenciju peri-implantnih komplikacija od ključnog značaja su adekvatan plan terapije i prethodna sanacija parodontalnog oboljenja, korektna implantatno-protetska rehabilitacija i održavanje postignutih rezultata redovnim kontrolnim pregledima. Potrebne su studije na većem uzorku kako bi se potvrdili nalazi ovog istraživanja.